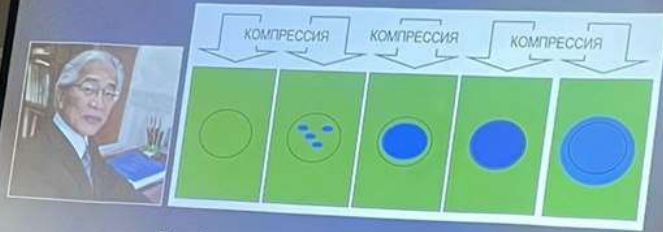






SAMSUNG

Компрессионная эластография / Молочная железа



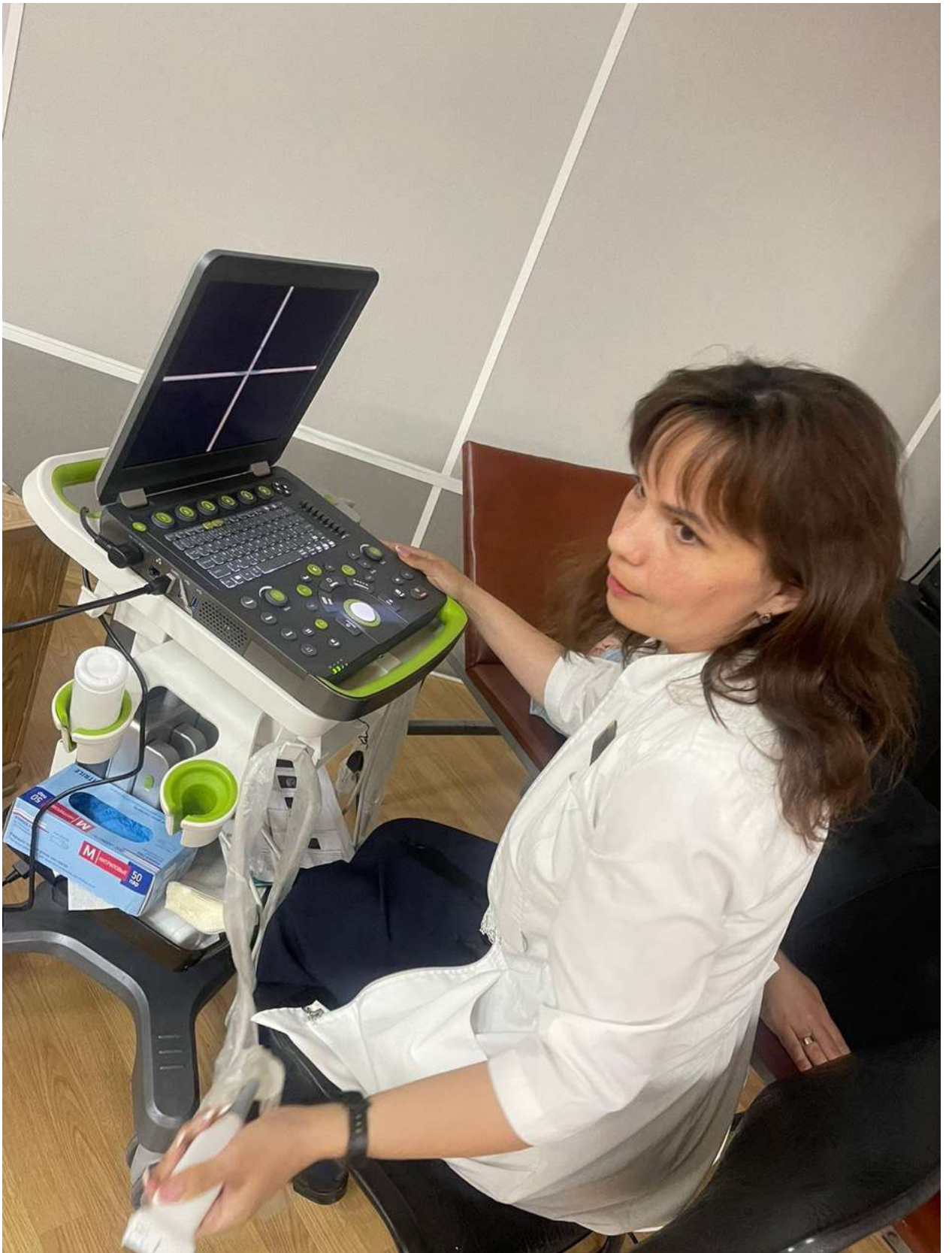*Пятибалльная шкала Университета Цукубы (Itoh et al., 2006)
Ч 77%, С 87%, ППЗ 5,3 и ОПЗ 0,24 (Barr et al., 2018)*
















Актуальность проблемы:

У каждой 10 женщины репродуктивного периода определяется очаговое (кистозное, кистозно-сольдное образование в яичниках). Из них у 8-9 процентов данное образование является опухолью.

Опухоли яичников по частоте занимают второе место среди опухолей женских половых органов.

Соотношение доброкачественных и злокачественных составляет 75-80 и 25-30 процентов.

